

# Análise morfométrica dos efeitos da imobilização sobre o músculo gastrocnêmio de ratos

## *Morphometric analysis of the effects of immobilization on the gastrocnemius muscle of rats*

### Resumo

O objetivo deste trabalho é compreender os efeitos da imobilização em encurtamento do músculo gastrocnêmio de ratos, por meio de análise de variáveis como peso e comprimento muscular, diâmetro das fibras e alterações morfológicas. Utilizamos 15 *Rattus norvegicus* machos da linhagem Wistar, distribuídos em três grupos: Controle (GC), intactos em gaiolas por 7 dias; Imobilizado (GI) com a pata esquerda encurtada por 3 semanas e Imobilizado e Solto (GIS), imobilizados durante 3 semanas e, após esse período, livres nas gaiolas durante 3 semanas, sem intervenção. Após a eutanásia, os músculos foram coletados para as análises. A imobilização promoveu redução de peso em todos os grupos. Não houve alteração significativa em relação ao comprimento, exceto entre o GC e GIS ( $p=0,01$ ). Na análise do diâmetro não foi observada diferença estatística entre os grupos ( $p>0,05$ ). As alterações morfométricas, após imobilização, causaram redução de peso e de comprimento. Na variável diâmetro muscular, não foram observadas diferenças estatisticamente significativas.

**Palavras-chave:** Músculo esquelético. Gastrocnêmio. Imobilização. Atrofia muscular

### Abstract

The aim of this study is to analyze the effects of immobilization in shortening of the gastrocnemius muscle of rats, analyzing variables such as weight and muscle length, fiber diameter and morphological changes. We used 15 male Wistar rats, divided into three groups: control (CG), intact in cages for 7 days; Immobilized (IG) with the left leg shortened by three weeks and Immobilized and loose (IGL), immobilized for 3 weeks and after this period, free in Their cages for 3 weeks without intervention. The immobilization promoted weight loss in all groups. There was the Significant change in relation to length, except between CG and GIS ( $P = 0.01$ ). In the statistical analysis of the diameter difference between groups ( $p > 0,05$ ). Morphological changes after immobilization causes reduced weight and length. Muscle diameter variable in statistically significant differences were observed.

**Keywords:** Skeletal muscle. Gastrocnemius. Immobilization. Muscle atrophy.

Marcia Mendes Carvalho<sup>1</sup>  
Wagner Rodrigues Martins<sup>2</sup>  
Juscelino Castro Blackzick<sup>3</sup>  
Carlos Alberto da Cruz Júnior<sup>4</sup>  
Hugo Alves de Souza<sup>5</sup>  
Selma Aparecida Souza Kückelhaus<sup>6</sup>  
Marcio Rabelo Mota<sup>7</sup>

\* Recebido em: 06/08/2013

Aprovado em: 23/12/2013

<sup>1</sup> Graduada em Fisioterapia pelo Centro Universitário de Brasília – UniCEUB – Brasília –DF- marciafisioicarvalho@gmail.com.

<sup>2</sup> Prof. Dr. da Faculdade de Fisioterapia da Universidade de Brasília – UNB – Brasília– DF.

<sup>3</sup> Prof. Ms em Ciências Médicas pela Universidade de Brasília – UNB – Brasília – DF.

<sup>4</sup> Prof. Dr. da Faculdade de Educação e Ciências da Saúde do Centro Universitário de Brasília – UniCEUB – Brasília – DF.

<sup>5</sup> Prof. Ms. da Faculdade de Educação e Ciências da Saúde do Centro Universitário de Brasília – UniCEUB – Brasília – DF.

<sup>6</sup> Prof. Dr. de Morfologia da Faculdade de Medicina da Universidade de Brasília – UNB – Brasília – DF.

<sup>7</sup> Prof. Dr. da Faculdade de Educação Física do Centro Universitário de Brasília – UniCEUB – Brasília – DF.

## 1 Introdução

Os tecidos biológicos possuem propriedades capazes de se adaptar a diversas demandas funcionais, sendo o tecido muscular, um dos mais acometidos em situações de sobrecarga e imobilização (AQUINO; VIANA; FONSECA, 2005).

O Tecido musculoesquelético é constituído de células alongadas com grandes quantidades de filamentos citoplasmáticos, sendo as miofibrilas responsáveis pela contratilidade celular, que, ao sofrerem injúrias, alteram suas funções bioquímicas, mecânicas e estruturais, podendo desenvolver o processo de atrofia (FERREIRA et al, 2004; JUNQUEIRA; CARNEIRO, 2008). Essa se caracteriza pela diminuição de massa do músculo devido à redução da quantidade de miofibrilas em paralelo e redução de fibras por músculo (LARA, 2003).

A imobilização em diversos períodos pode causar diferentes graus de hipotrofia. Estudo realizado por Bertolini, Oliveira e Cararo (2010) demonstrou perda de área de fibras e aumento dos espaços entre os músculos pós-imobilização do sóleo por 14 e 7 dias. Dados histológicos demonstram que com apenas um dia de imobilização, ocorre redução de cerca de 8% da massa muscular no músculo gastrocnêmio, podendo chegar a 30% após 5 dias de imobilização (BRITO; OLIVEIRA; MORAES, 2011). Além disso, alterações histológicas importantes como diminuição de área de secção transversa, fendas citoplasmáticas, divisão fibrótica, diminuição de capilares, infiltrado de tecido conjuntivo e núcleos centralizados, também ocorrem (PAIXÃO et al., 2011; COUTINHO et al., 2004).

O comprimento muscular funcional também é alterado pelo processo de atrofia, sendo importante para influenciar as propriedades contráteis musculares (ARTIFON et al., 2012). Quando um músculo é imobilizado na posição encurtada, ocorre uma redução no seu comprimento, em suas fibras e no número de sarcômeros em série dentro das miofibrilas, sendo que essa diminuição de comprimento e de sarcômero contribui para a atrofia e a fraqueza muscular (KISNER; COLBY, 2009). Estudo realizado por Lima et al. (2007) mostraram que após uma

semana de imobilização na posição encurtada, ocorreu redução do número de sarcômeros em série de 21% no músculo sóleo e de 10% no gastrocnêmio, quando comparados com o grupo controle. No entanto, Matheus et al. (2007), em estudo de ensaio de tração do músculo gastrocnêmio imobilizado por 7 e 14 dias, observaram que a propriedade de rigidez foi reduzida, 21% em 7 dias e 27% em 14 dias, indicando diminuição de força muscular e suscetibilidade a rupturas.

O quadro de desuso muscular é uma condição clínica frequente que desencadeia prejuízo da atividade contrátil, podendo ocorrer alterações em seu diâmetro e comprimento (CANCELIERO et al., 2005; GUYTON; HALL, 2006).

Nesse sentido, o objetivo do presente trabalho é analisar os efeitos da imobilização em encurtamento do músculo gastrocnêmio de ratos, tendo como variáveis o peso muscular, comprimento muscular, diâmetro das fibras e alterações morfológicas.

## 2 Metodologia

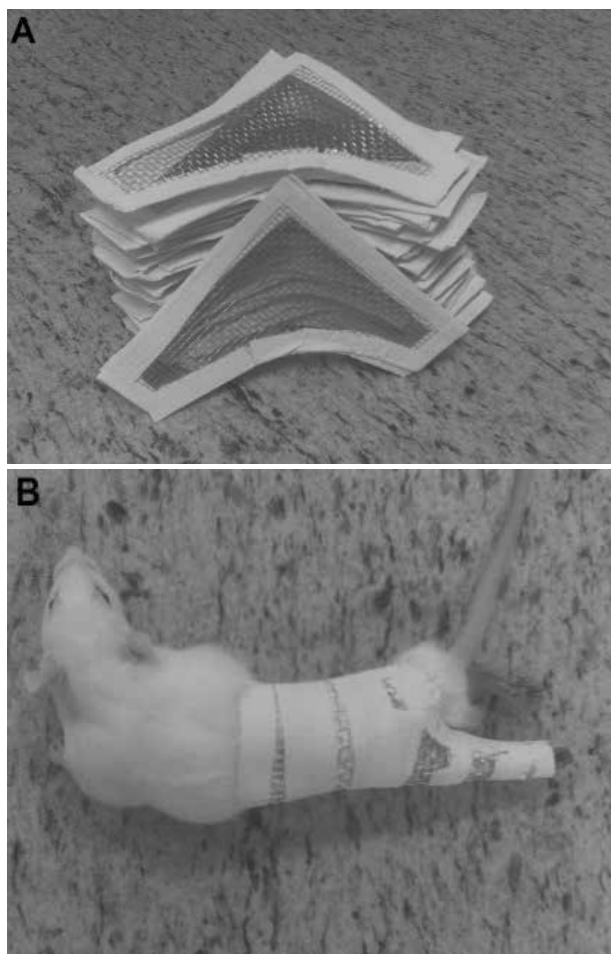
Foram utilizados 15 *Rattus norvegicus* machos da linhagem Wistar com idade de 2 meses, obtidos no biotério do Centro Universitário de Brasília - UniCEUB. Os animais foram mantidos em gaiolas coletivas, em condições ambientais controladas, com ração e água *ad libitum*, ciclo de fotoperíodo com 12h claro e 12h escuro e temperatura 18°-21°C, sob os preceitos éticos de experimentação animal. O estudo foi aprovado pelo Comitê de Ética e Pesquisa - CEP, UniCEUB, parecer nº 105/09.

Para os procedimentos de imobilização articular, os animais foram anestesiados com injeção intramuscular de cloridrato de ketamina (50mg/ml) e cloridrato de xilazina (2g/100ml), na proporção de 1:1, em dose de 0,1 ml/100g de peso corporal. Todos os animais foram eutanasiados por inalação de CO<sub>2</sub>.

Os animais foram distribuídos aleatoriamente segundo sorteio em 3 grupos: Grupo 1(GC, n=5) – os animais permaneceram intactos em gaiolas padrão por um período de 7 dias até a eutanásia; Grupo 2(GI, n=5) - os

animais permaneceram com a pata esquerda imobilizada em posição de encurtamento do músculo gastrocnêmio (figura 1) por 3 semanas, sendo então submetidos à eutanásia; Grupo 3(GIL, n=5) - os animais também permaneceram com a pata esquerda imobilizada em posição de encurtamento do músculo gastrocnêmio por 3 semanas e, após esse período, seguiram livres nas gaiolas durante 3 semanas, sem sofrer nenhuma intervenção até a eutanásia.

**Figura 1** - Órtese adaptada de Coutinho et al (2002). (A): modelo de órtese utilizada (B): órtese aplicada ao animal.




Fonte: Do autor

O GC sofreu eutanásia após uma semana de aclimação. Após as três semanas de imobilização do GI e 6 semanas do GIS, todos os animais foram eutanasiados e os músculos Gastrocnêmios (mg) esquerdos foram dissecados, retirando-se o músculo em sua origem e inserção, fixando-os em isopor para posterior mensuração de comprimento com o uso de um paquímetro da marca CALI-

PER<sup>®</sup>, colocando-o sobre o ventre muscular, sem considerar a porção tendínea, como mostrado na figura 2. Após mensuração de comprimento, as peças musculares foram pesadas em balança analítica da marca QUIMIS<sup>®</sup>, modelo Q500L210C.

**Figura 2** - Músculo Gastrocnêmio. Comprimento (A) e peso muscular (B).



Fonte: Do autor

Após eutanásia dos animais, os músculos gastrocnêmios esquerdos foram retirados e fixados em solução aquosa de paraformaldeído a 5%, durante quatro horas, em temperatura ambiente. Em seguida, desidratados por meio de imersão sequencial em soluções alcoólicas, com percentual decrescente de água, diafanizados em xilol e, posteriormente, embebidos em parafina quente. Os blocos de parafina contendo os espécimes foram mantidos sob refrigeração até serem seccionados em micrótomo.

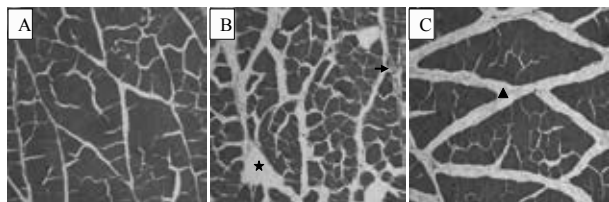
Os músculos foram integralmente seccionados com 5µm de espessura. Em seguida, corados com Hematoxilina-Eosina. As observações histológicas foram feitas por meio de microscopia óptica com aumento topográfico por um único observador e, posteriormente, fotografadas com o Microscópio (Axion Vision, Zeiss<sup>®</sup>), com objetiva de 20x. Para a avaliação dos diâmetros, selecionaram-se 50 fibras por lâmina. Para isso, utilizou-se o editor de imagens GIMP<sup>®</sup>. O aplicativo possui régua que passa pelo centro da fibra e fornece os diâmetros em *pixels*. Para a medida em µm, utiliza-se a regra de três simples.

Para testar a normalidade dos dados, aplicou-se o teste de Kolmogorov-Sminorv. Para o estudo de comparação entre os grupos, aplicou-se o teste de variância ANOVA e o teste *t student* para comparação intra grupos, com nível de significância de 5%.

### 3 Resultados

Histologicamente, os fragmentos dos músculos gastrocnêmios do GC (Figura 3A) apresentaram fibras poligonais, com seus núcleos periféricos, variação de tamanho e estruturas preservadas. Já no GI (Figura 3B) observa-se a presença de infiltrado de tecido conjuntivo, variação de tamanho e processos degenerativos. No GIS (Figura 3C) observam-se fascículos bem definidos, núcleos periféricos, algumas fendas e grande infiltrado de tecido conjuntivo.

**Figura 3** - Grupo Controle (A), Grupo Imobilizado (B) e Grupo Imobilizado e Solto (C). Observe: (A) fibras com estruturas preservadas; (B) infiltrado de tecido conjuntivo (★) e processo degenerativo/necrose (→); (C) grande infiltrado de tecido conjuntivo perisinal (▲). HE: 20x.



Em relação ao peso Muscular, o gastrocnêmio apresentou diferença significativa, quando se compara o grupo controle (GC) com o grupo imobilizado e solto (GIS,  $p=0,005$ ). Também foi observada diferença significativa entre o grupo imobilizado (GI) e imobilizado e solto (GIS,  $p=0,0002$ ) e diferença entre o GC comparado ao GI ( $p=0,00001$ ) (Tabela 1).

**Tabela 1** - Efeitos da imobilização sobre o músculo gastrocnêmio em médias  $\pm$  desvios padrão dos grupos Controle (GC), Grupo Imobilizado (GI) e Grupo Imobilizado e Solto (GIS) das variáveis peso muscular, comprimento e diâmetro das fibras. \* $p < 0,05$ : comparado ao controle; †  $p < 0,05$ : comparado ao GIS.

Variáveis	GC	GI	GIS
<b>Peso Muscular (g)</b>	1,70 $\pm$ 0,12	0,87 $\pm$ 0,03 *†	1,31 $\pm$ 0,12 *
<b>Comprimento Muscular (cm)</b>	2,5 $\pm$ 0,07	2,36 $\pm$ 0,19	2,26 $\pm$ 0,16 *
<b>Diâmetro das fibras (µm)</b>	46,74 $\pm$ 5,53	42,68 $\pm$ 2,28	41,53 $\pm$ 5,27

Analisando-se o comprimento muscular, observa-se diferença significativa apenas ao se comparar o GC em relação ao GIS ( $p=0,01$ ). Nos demais grupos, GC comparado ao GI ( $p=0,09$ ) e GI comparado ao GIS ( $p=0,20$ ), não foram encontradas diferenças estatisticamente significativas.

Dados do diâmetro mostraram que a imobilização não determinou a diminuição dos diâmetros das fibras quando analisamos GC comparado ao GI ( $p=0,09$ ), GC comparado à GIS ( $p=0,08$ ) e GI e GIS ( $p=0,33$ ).

### 4 Discussão

Em nosso estudo, buscou-se analisar as alterações morfológicas que ocorrem em um músculo imobilizado. As alterações foram visíveis por meio de microscopia, mostrando que ocorre desestruturação das fibras e tecidos adjacentes quando o músculo é submetido à imobilização. É interessante observar que o grande infiltrado de tecido conjuntivo, tanto no músculo imobilizado quanto no imobilizado e solto (Figura 3), aparece de forma significativa, o que favorece a presença de fibrose e, conseqüentemente, diminuição de mobilidade. Na prática clínica, é de grande relevância o conhecimento das alterações morfológicas das estruturas corporais, pois sabendo dos eventos que ocorrem em situações de desuso, por exemplo, o fisioterapeuta terá maior capacidade de avaliar e reabilitar um segmento, seguindo as necessidades de cada indivíduo.

A funcionalidade do músculo depende do equilíbrio entre fatores mecânicos, neurais e fisiológicos para

que esse exerça sua função da melhor forma possível. Por isso, fatores que interferem no comprimento, peso e tamanho das fibras podem interferir em sua dinâmica de funcionamento (PIOVESAN, 2010).

No presente estudo, os animais permaneceram imobilizados por 21 dias e obtiveram maior redução de peso em relação às outras variáveis. Observou-se que a imobilização promove diminuição de síntese, e aumento de degradação de proteínas, menor produção de força, diminuição do diâmetro, bem como alterações no metabolismo de glicogênio, contribuindo para a redução de massa muscular (BRITO; OLIVEIRA; MORAES, 2011; SALVINI et al., 2012). Contudo, não existe consenso sobre o período que causa maior perda de massa muscular. Nesse contexto, Williams et al. (1988), afirmaram que já nas primeiras seis horas, verifica-se redução de proteínas fibrilares e que, após 7 semanas, já ocorre redução da massa muscular em 37%. Cancellero et al. (2005) analisaram o peso muscular em relação à posição e o tempo de imobilização, observando redução de peso no músculo sóleo após imobilização por 3 e 7 dias, comparado ao extensor longo dos dedos, independente da posição. No entanto, Carvalho, Shimano e Volpono (2002) observaram redução significativa de peso quando imobilizaram o gastrocnêmio por 3 semanas. Além disso, tem-se observado na literatura que o músculo imobilizado com predominância de fibras tipo I, por terem o metabolismo oxidativo, são menos recrutadas durante a imobilização, sofrendo mais com o desuso do que as fibras glicolíticas (LIMA, 2007).

Os dados relacionados ao comprimento muscular não tiveram resultados significativos, exceto quando comparamos o GC com o GIS ( $p=0,01$ ). A posição em que o músculo é imobilizado interfere nos efeitos da imobilização. O modelo utilizado no presente estudo provavelmente não foi eficiente em manter o músculo totalmente encurtado e, sendo um músculo biarticular, o gastrocnêmio sofreu menos com o efeito do desuso. Estudo realizado por Polizello et al. (2011) analisou as alterações histológicas no músculo imobilizado em alongamento e remobilizado e mostraram que a liberação por 10 dias, sem intervenção, foi parcialmente eficiente para o retorno das características após a imobilização. Já Salvini et al. (2012) estudaram os efeitos da imobilização e da remobilização livre sobre o músculo extensor longo dos dedos e

observaram que a remobilização livre foi suficiente para restaurar as características morfológicas musculares.

Quando ocorre o desuso por período prolongado seguido de remobilização livre, as propriedades musculares se adaptam ao novo estímulo, gerando sinalização aos mecanorreceptores e sequência de eventos que favorecem a síntese de proteínas e o retorno de propriedades funcionais e biomecânicas do músculo (SALVINI et al., 2012). Além disso, a mobilização livre auxilia na diminuição de edema, reorganização das fibras, além de favorecer o alinhamento das fibras colágenas, evitando fibrose e facilitando o processo de cicatrização (ABDALLA; BERTONCELLO; CARVALHO, 2009).

A importância do comprimento funcional muscular se deve ao fato de que um comprimento ótimo dos sarcômeros é necessário para que a musculatura possa exercer sua função de forma a não perder suas propriedades mecânicas como velocidade, potência, capacidade de deformação, flexibilidade, resistência, e também bioquímicas e fisiológicas para que o movimento ocorra sem déficits funcionais (ROCHA et al., 2010). Isso se torna relevante na prática clínica, pois as intervenções corretas nas alterações musculares podem favorecer a recuperação morfológica e funcional do segmento, prevenir e nortear protocolos de programas de reabilitação.

No presente trabalho, observou-se que os diâmetros das fibras do gastrocnêmio não tiveram diferenças significativas ( $p>0,05$ ). Porém, segundo a literatura, sabe-se que uma das alterações imediatas do desuso muscular é a diminuição do diâmetro individual das fibras e de força muscular (LARA, 2003; ABDALLA; BERTONCELLO; CARVALHO, 2009). A perda de proteínas contráteis relaciona-se com a redução de volume muscular, o que leva à diminuição de tensão nas fibras, alterando a biomecânica de contração (ROCHA, 2006). Quando ocorre o desuso seguido de remobilização livre, observa-se o retorno do volume muscular, por meio de expressão gênica, favorecendo a síntese protéica, reorganização de proteínas e colágeno, levando ao restabelecimento de suas características biomecânicas (POLIZELLO et al., 2011). Nesse contexto torna-se importante a intervenção fisioterapêutica nos processos de lesões musculoesqueléticas, pois o conhecimento dos eventos teciduais contribui para que a terapêutica empregada seja mais eficaz e tente recuperar a funcionalidade do membro acometido.

## 5 Conclusão

Por fim, a análise dos resultados permitiu verificar as alterações morfológicas do músculo após período de imobilização, bem como o porquê da redução de peso e de comprimento, quando se compara o grupo controle com o imobilizado e solto. Porém, na variável diâmetro muscular, não se observaram diferenças estatisticamente significativas.

Como sugestão para novos estudos recomenda-se a análise de área de secção transversa, estimativa de sarcômeros em série, densidade de tecido conjuntivo e ensaio mecânico de tração, com o objetivo de elucidar os mecanismos sobre a plasticidade muscular após período de imobilização.

## Referências

ARTIFON, E. L.; FERRARI, D.; CUNHA, D. M. Efeitos do ultrassom terapêutico associado ao alongamento estático sobre parâmetros histomorfométricos longitudinais de sóleos imobilizados de ratos. **Revista Brasileira de Medicina do Esporte**, São Paulo, v. 18, n. 5, p. 341-344, set./out. 2012. doi: 10.1590/S1517-86922012000500012

AQUINO, C. F.; VIANA, S. O.; FONSECA, S. T. Comportamento biomecânico e resposta dos tecidos biológicos ao estresse e imobilização. **Revista Fisioterapia em Movimento**, Curitiba, v. 18, n. 2, p. 35-43, abr./jun. 2005.

BERTOLINI, S. M. M. G.; OLIVEIRA, P. D.; CARARO, D. C. Estudo morfométrico do músculo sóleo de ratos da linhagem Wistar pós-imobilização articular. **Acta Scientiarum Health Sciences**, Maringá, v. 32, n. 1, p. 23-27, jan./jun. 2010. doi: 10.4025/actascihealthsci.v32i1.5908

BRITO, V. C.; OLIVEIRA, B. D. R.; MORAES, S. R. A. Effects of immobilization on rat skeletal muscle tissue. **Journal of Morphological Sciences**, São Paulo, v. 28, n. 4, p. 217-221, out./dez. 2011.

CANCELLIERO, K. M.; DIAS, C. K. N.; SILVA, C. A. Alterações no conteúdo de glicogênio e do peso muscular em função da posição articular e do período de imobilização. **Brazilian Journal of Physical Therapy**, São Carlos, v. 9, n. 2, p. 173-179, maio/ago., 2005.

CARVALHO, C. M. M.; SHIMANO, A. C.; VOLPON, J. B. Efeitos da imobilização e do exercício físico em algumas propriedades mecânicas do músculo esquelético. **Revista Brasileira de Engenharia Biomédica**, Uberlândia, v. 18, n. 2, p. 65-73, maio/ago. 2002.

COUTINHO, E. L.; GOMES, A. R. S.; FRANÇA, C. N. A new model for the immobilization of the rat hind limb. **Brazilian Journal of Medical and Biological Research**, Ribeirão Preto, v. 35, n. 11, p. 1329-1332, nov. 2002. doi: 10.1590/S0100-879X2002001100010

COUTINHO, E. L.; GOMES, A. R. S.; FRANÇA, C. N. Effect of passive stretching on the immobilized soleus muscle fiber morphology. **Brazilian Journal of Medical and Biological Research**, Ribeirão Preto, v. 37, n. 12, p. 1853-1861, dez. 2004. doi: 10.1590/S0100-879X2004001200011

FERREIRA, R.; NEUPARTH, M. J.; ASCENSÃO, A. Atrofia muscular esquelética. Modelos experimentais, manifestações teciduais e fisiopatologia. **Revista Portuguesa de Ciências do Desporto**, Porto, v. 4, n. 3, p. 94-11, jul./dez. 2004.

GUYTON, A. C.; HALL, J. E. **Tratado de fisiologia médica**. 11. ed. Rio de Janeiro: Elsevier, 2006.

JUNQUEIRA, L.C.; CARNEIRO, J. **Histologia básica**. 11. ed. Rio de Janeiro: Guanabara Koogan, 2008.

KISNER, C.; COLBY, L. A. **Exercícios terapêuticos: fundamentos e técnicas**. 5. ed. São Paulo: Manole, 2009.

LARA, M. A. P. **Algumas propriedades mecânicas do músculo gastrocnêmio de ratas submetidas a um modelo de hipoatividade e tratadas com exercício**. 2003. 101f. Dissertação (Mestrado) – Universidade de São Paulo, São Paulo: USP, 2003.

LIMA, S. C.; CAIERÃO, Q. M.; DURIGAN, J. L. Q. Curto período de imobilização provoca alterações morfológicas e mecânicas no músculo de rato. **Revista Brasileira de Fisioterapia**, São Carlos, v. 11, n. 4, p. 297-302, jul./ago. 2007. doi: 10.1590/S1413-35552007000400009

MATHEUS, J. P. C.; GOMIDE, L. B.; MILANI, J. P. G. O. A Imobilização gessada por um curto período pode influenciar nas propriedades biomecânicas do Músculo Esquelético? **Brazilian Journal of Biomotricity**, Itaperuna, v. 1, n. 2, p. 28-33, jun. 2007.

PAIXÃO, A. P.; ALVES, E. G. L.; BITENCOURT, A. C. V. Padronização da técnica do membro pélvico para estudo da atrofia muscular esquelética em Ratos. **Jornal Brasileiro de Ciência Animal**, Campos dos Goytacazes, v. 4, n. 7, p. 271-291, abr./jul., 2011.

PIOVESAN, R. F. **Efeito do anabolizante decanoato de nandrolona na expressão de marcadores miogênicos e no processo de reparo muscular após criolesão**. 2010. 62 f. Dissertação (Mestrado) - Universidade Nove de Julho, São Paulo, 2010.

POLIZELLO, J. C.; CARVALHO, L. C.; FREITAS, F. C. Efeitos morfológicos do retorno da sobrecarga após imobilização em alongamento de músculo esquelético de ratas. **Revista Brasileira de Fisioterapia**, São Carlos, v. 15, n. 1, p. 73-79, jan./fev. 2011. doi: 10.1590/S1413-35552011000100008

ROCHA, M.N.D. **Propriedades mecânicas do músculo esquelético de ratas Wistar pós imobilização e exercício físico em esteira**. 2006. 69f. Dissertação (Mestrado) – Universidade de São Paulo, São Paulo: USP, 2006.

ROCHA, W. A.; GOBBI, G. A.; ARAÚJO, V. F. Alterações morfofuncionais musculares em resposta ao alongamento passivo em modelo animal de imobilização prolongada de membro posterior. **Revista Brasileira de Medicina do Esporte**, São Paulo, v. 16, n. 6, nov./dez. 2010. doi: 10.1590/S1517-86922010000600011

SALVINI, T. F.; DURIGAN, J. L. Q.; PEVIANI, S. M. Effects of electrical stimulation and stretching on the adaptation of denervated skeletal muscle – implications for physical therapy. **Revista Brasileira de Fisioterapia**, São Carlos, v. 16, n. 3, p. 175-182, may/jun. 2012. doi: 10.1590/S1413-35552012005000027

WILLIAMS, P. E.; CATANESE, T.; LUCEY, E. G. The importance of stretch and contractile activity in the prevention of connective tissue accumulation in muscle. **Journal of Anatomy**, Great Britain, v. 158. p. 109-114, jun. 1988.

**Para publicar na revista Universitas:  
Ciências da Saúde, acesse o endereço eletrônico  
[www.publicacoesacademicas.uniceub.br](http://www.publicacoesacademicas.uniceub.br).**

**Observe as normas de publicação, para facilitar e agilizar o trabalho de edição.**