



CENTRO UNIVERSITÁRIO DE BRASÍLIA – UniCEUB

PROGRAMA DE INICIAÇÃO CIENTÍFICA

PEDRO HENRIQUE MARTINS DE MELO

**TERAPIA CELULAR COM CÉLULAS TRONCO MESENQUIMAIS EM GATOS COM
DOENÇA RENAL CRÔNICA**

BRASÍLIA

2020



PEDRO HENRIQUE MARTINS DE MELO

**TERAPIA CELULAR COM CÉLULAS TRONCO MESENQUIMAIS EM GATOS COM
DOENÇA RENAL CRÔNICA**

Relatório Final de Pesquisa de Iniciação
Científica apresentado a Assessoria de Pós-
Graduação e Pesquisa

Orientação: Carlos Alberto da Cruz Júnior

BRASÍLIA

2020

AGRADECIMENTOS

Ao coordenador Carlos Alberto da Cruz Júnior pela oportunidade de participar desse projeto.

A Equipe do laboratório Biocell, que me ajudou com a pesquisa. Especialmente a Patrícia Furtado Malard e a Hilana dos Santos Sena Brunel que me orientaram durante todo o programa.

Ao UniCEUB e a equipe de Assessoria de Pesquisa pelo incentivo a pesquisa.

A minha família, namorada e amigos por todo o apoio durante esse período.

RESUMO

A doença renal crônica (DRC) é uma enfermidade que ocorre com bastante frequência na clínica de pequenos animais e possui uma prevalência maior em gatos. Além disso ela é caracterizada por ser uma lesão progressiva das unidades funcionais dos rins. Esse trabalho tem como objetivo avaliar a eficácia da terapia com células-tronco mesenquimais halógenas derivadas do tecido adiposo em pacientes que são acometidos por esse distúrbio. Dois felinos domésticos diagnosticados com a DRC, apresentando sintomas como a perda de peso, vômito e diminuição do apetite foram encaminhados para realizarem o tratamento com células tronco mesenquimais (CTMs). Os animais realizaram os exames de ultrassom e o bioquímico sérico, os quais confirmaram a presença dessa enfermidade por meio da análise de alterações presentes na morfologia dos rins e pelo aumento nos parâmetros de concentração sérica da creatinina. As CTMs foram descongeladas e preparadas no laboratório Biocell e foram realizadas três aplicações de CTMs nesses pacientes, com o intervalo de vinte e um dias entre cada uma delas. Os procedimentos, foram realizados através da soroterapia por meio da via intravenosa. Durante esse estudo clínico, não foi observada a presença de nenhum efeito adverso e colateral devido a essa administração de CTMs. As células tronco mesenquimais halógenas derivadas do tecido adiposo promoveram uma diminuição na concentração de creatinina sérica desses pacientes, os quais voltaram a se alimentar bem e passaram a ter uma melhor qualidade de vida. Com isso, essa terapia demonstra-se muito promissora e pode se tornar uma boa opção terapêutica para o tratamento dessa enfermidade.

Palavras-chave: Saúde integrativa, terapia celular e felinos.

SUMÁRIO

1	INTRODUÇÃO	1
2	FUNDAMENTAÇÃO TEÓRICA	1
2.1	FISIOLOGIA RENAL	1
2.2	DOENÇA RENAL CRÔNICA	2
2.2.1	Etiologia e Fisiopatogenia	2
2.2.2	Sinais clínicos	3
2.2.3	Diagnóstico e Estadiamento	4
2.3	Terapia celular	6
3	METODOLOGIA	9
3.1	Aspectos éticos e legais da pesquisa	9
3.2	Isolamento, cultura e congelamento de CTMs	9
3.3	Caracterização das CTMs	9
3.4	Preparação das CTMs	10
3.5	Animais e Método de aplicação de CTMs	10
3.6	Efeitos adversos e colaterais	11
4	RESULTADOS E DISCUSSÃO	11
5	CONSIDERAÇÕES FINAIS	12
6	REFERÊNCIA	13

1 INTRODUÇÃO

Em meio ao cenário atual, é possível observar que os animais domésticos estão vivendo cada vez mais. Tal fator traz consequências a esses pacientes veterinários, os quais estão se tornando muito mais susceptíveis a variados tipos de doenças crônicas degenerativas, entre elas a doença renal crônica (DRC) (LARSEN & FARCAS, 2014).

Essa enfermidade ocorre com bastante frequência em animais domésticos (QUEIROZ & FIORAVANTI, 2014; RELFORD et al., 2016) e é caracterizada por uma lesão sustentada por pelo menos 3 meses (SPARKES et al., 2016). A partir disso, sabe-se que a incidência em felinos é maior do que em caninos domésticos (BROWN et al., 2016; GRAUER, 2015; MCGROTTY, 2008). Apesar de se manifestar em pacientes de diferentes idades, possui uma maior ocorrência em animais geriátricos (GRAUER, 2016; REYNOLDS & LEFEBVRE, 2013).

Ainda não há nenhum tratamento que possa retardar significativamente a progressão dessas lesões renais (ANJOS et al., 2018). Os constantes avanços tecnológicos e a necessidade em estabelecer novas medidas terapêuticas as quais possam auxiliar as convencionais que, muitas vezes são insuficientes ou ineficazes (SANTOS, 2018b), trazem a terapia com células tronco mesenquimais. Essas células derivadas do tecido adiposo de felinos (CTMas), têm-se demonstrado uma importante opção terapêutica a diversas doenças (SANTOS, 2018a), incluindo a DRC.

Esse presente projeto de pesquisa tem como objetivo analisar a eficácia das células-tronco mesenquimais halógenas como uma possível terapia alternativa para gatos domésticos aos quais sejam diagnosticados com doença renal crônica.

2 FUNDAMENTAÇÃO TEÓRICA

2.1 FISIOLOGIA RENAL

Os rins são responsáveis por funções que visam garantir a homeostase. Esses órgãos são formados por várias unidades funcionais, mais conhecidas como néfrons que, por sua vez, são divididas em glomérulos, túbulos contorcidos proximais e distais, alça de Henle e ducto coletor. Essas estruturas são responsáveis pela formação da urina através de processos conhecidos como filtração glomerular, reabsorção tubular e secreção tubular (REECE et al., 2017).

Portanto, entre os vários papéis importantes exercidos por esses órgãos observa-se a manutenção do equilíbrio hidroeletrólítico através da excreção ou absorção de substâncias químicas como sódio, potássio e fósforo. Além disso, os rins possuem função de excretar compostos nitrogenados não proteicos como a creatinina e ureia e atuam na regulação e produção de hormônios como a eritropoetina e aldosterona e elementos essenciais como a vitamina D (REECE *et al.*, 2017).

2.2 DOENÇA RENAL CRÔNICA

A doença renal crônica (DRC) é considerada a desordem metabólica mais comum de felinos domésticos (BROWN *et al.*, 2016) e uma das principais causas de morbidade e mortalidade nessa espécie (O'NEILL *et al.*, 2015). Ademais, observa que a DRC é mais comum em gatos mais velhos e pode afetar cerca de 30 - 40% desses animais com mais de 10 anos de idade (SPARKES *et al.*, 2016). Esse distúrbio também é a causa mais comum de mortalidade em gatos com 5 anos de idade ou mais, levando cerca de 13% dos animais a morte (O'NEILL *et al.*, 2015).

Dessa forma, torna-se muito importante identificar possíveis fatores de risco que possam contribuir para o desenvolvimento dessa injúria renal, com o objetivo de constatar esta lesão precocemente e estabelecer alvos potenciais para o tratamento (FINCH *et al.*, 2016).

2.2.1 Etiologia e Fisiopatogenia

A etiologia de DRC é multifatorial, ou seja, esse distúrbio pode ser desencadeado por diversos fatores com origens diferentes (FINCH; SYME; ELLIOTT, 2016). Ademais, essa injúria pode ter origem congênita, familiar ou adquirida (DUHART & COSTA, 2017). Quando congênita ou familiar, a base de suspeita vai ser a raça, o histórico familiar e a idade em que o animal começou a apresentar os primeiros sintomas. Por outro lado, a forma adquirida pode originar de múltiplos processos que lesionem as estruturas que compõem os néfrons (SCARDOELI; GOMES, 2017).

Dentre os vários fatores de risco associados a essa enfermidade, podemos observar que os gatos da raça siamês, maine coon, russian blue e o burmês possuem um maior risco de adquirir a DRC. Por outro lado, várias causas podem originar as lesões que levam a um distúrbio renal, como as infecções por vírus da imunodeficiência felina, a presença de uma

alimentação não controlada (FINCH; SYME; ELLIOTT, 2016), alta ingestão de fósforo, quadros isquêmicos, uma exposição a quadros de hipóxia episodicamente, o envelhecimento e as vacinações de rotina tem sido associados ao desenvolvimento de DRC. Sob essa mesma perspectiva, a persistência de uma doença renal aguda (BROWN *et al.*, 2016), um quadro de amiloidose e a presença de uma doença renal policística também pode levar ao desenvolvimento dessa enfermidade (LYONS *et al.*, 2004; STRUCK *et al.*, 2020).

A DRC é caracterizada por uma lesão irreversível e progressiva no rins dos animais, que resulta em uma redução dos néfrons com uma conseqüente falha da função renal (GRAUER, 2015). Essa desordem ocorre devido a existência de anomalias estruturais e funcionais presentes em um ou ambos os rins (BARTGES, 2012).

A queda da função renal faz com que os processos exercidos por esse órgão parem de funcionar e como conseqüência é possível observar o acúmulo de compostos nitrogenados como o fósforo, a perda de água e proteína (BARTGES, 2012). Observa-se também uma diminuição na taxa filtração glomerular (TFG), a qual leva ao acúmulo de substâncias nitrogenadas não proteicas, como a creatinina e a uréia, causando azotemia (LIMA; MARTINS, 2016). Essa decadência decorre de uma troca de um tecido funcional por um tecido fibroso, ou seja, não funcional (NOGUEIRA; PIRES; OLIVEIRA, 2017).

Além disso, a DRC pode originar complicações em outros órgãos e sistemas como o digestório, imunológico, ósseo, muscular, cardiovascular e nervoso caracterizando uma síndrome urêmica (VIDANE & AMBRÓSIO, 2015).

Em felinos domésticos esse distúrbio se torna perceptível na maioria das vezes, quando já houve perda de cerca de 60 a 75% das suas unidades funcionais (PRESSLER, 2015). Portanto, a realização de exames semestrais é muito importante para esses animais (JEPSON *et al.*, 2009).

2.2.2 Sinais clínicos

As manifestações clínicas dessa disfunção podem aparecer de diversas formas, o que torna cada vez mais importante a realização de uma abordagem clínica, laboratorial e terapêutica de acordo com as necessidades individuais de cada paciente (SPARKES *et al.*, 2016). Dentre os principais sintomas observados em felinos domésticos estão a poliúria, a polidipsia, a perda de peso, o apetite diminuído, letargia, vômito e mal hálito (RELFORD;

ROBERTSON; CLEMENTS, 2016). Além de poder apresentar hiperparatireoidismo, anemia, hipocalcemia, proteinúria e hipertensão sistêmica devido a esse distúrbio (REYNOLDS; LEFEBVRE, 2013). A gravidade desses sintomas clínicos está diretamente ligada ao nível de dano sofrido pelo rim e do acompanhamento do médico veterinário (LIMA & MARTINS, 2016).

2.2.3 Diagnóstico e Estadiamento

A realização do diagnóstico pode ser feita através de etapas. Em primeiro plano, realiza-se uma anamnese e em seguida realiza-se a avaliação física do animal. Após isso, são realizados os exames de rotina necessários (SPARKES *et al.*, 2016).

Dentre esses exames, a urinálise, a relação de proteína creatinina urinária (RPCU), exames bioquímicos séricos para detectar substâncias como a ureia, creatinina, potássio e fósforo, a aferição da pressão arterial e exames de imagem são utilizados na rotina clínica (SPARKES *et al.*, 2016)

O biomarcador mais utilizado para diagnosticar a DRC nas clínicas veterinárias é o que traz os valores das concentrações séricas de creatinina e ureia (BARAL *et al.*, 2015; FINCH, 2014). A mensuração de creatinina é imprecisa pois pode ser afetada pelos níveis de hidratação e pelo percentual de massa magra do animal (SPARKES *et al.*, 2016).

A identificação de doenças, como hipertireoidismo devido ao acúmulo de fósforo, que podem surgir secundariamente a DRC, faz parte desse processo (SPARKES *et al.*, 2016). Por outro lado, a realização do hemograma e também se torna necessário devido a possibilidade do desenvolvimento de anemias devido a decadência de produção da eritropoietina (MCGROTTY, 2008).

Além disso, o ultrassom também pode ser utilizado, pois através desse equipamento podem ser observadas alterações estruturais no rim precocemente, proporcionando uma abordagem clínica nos estádios iniciais da doença (PINTO & COSTA, 2018)

Outros métodos de diagnóstico podem ser utilizados dentro da medicina veterinária, um deles mede a TFG por meio da depuração de substâncias como a creatinina exógena e inulina. Também é possível utilizar o marcador simétrico de dimetilarginina (SDMA), o qual demonstrou-se um marcador precoce da DRC (SPARKES *et al.*, 2016).

As estratégias ideais para o monitoramento de gatos com DRC não foram avaliadas e a sua extensão vai depender do proprietário, do paciente, da estabilidade da doença, do número e da gravidade das complicações secundárias e da presença de doenças concomitante (SPARKES *et al.*, 2016).

A realização precoce do diagnóstico permite a realização de tratamentos renoprotetores que permitem retardar a progressão da enfermidade e aumentar o tempo de sobrevivência dos felinos (SPARKES *et al.*, 2016).

O estadiamento da DRC é realizado após o diagnóstico e possui a finalidade de facilitar o tratamento e o monitoramento do paciente. A partir disso, os animais serão classificados em quatro estágios diferentes de acordo com sua concentração sérica de creatinina, como demonstrado na tabela 1 (IRIS, 2019).

Tabela 1: Estadiamento baseado na concentração sérica de creatinina em mg/dl.

Felinos		
Estágio	Creatinina (sangue) MG/DL	Comentários
1	<1,6	Sem azotemia, normalmente não apresenta sintomas, mas pode haver perda da concentração urinária, proteinúria persistente e alterações em exames de imagem.
2	1,6 – 2,8	Azotemia leve, pode apresentar ou não os sinais clínicos. Pode apresentar proteinúria e/ou hipertensão arterial sistêmica.
3	2,9 – 5,0	Azotemia moderada, pode manifestar um declínio da taxa de filtração glomerular e sinais de uremia

4	>5,0	Azotemia grave, pode ser observado um quadro de uremia que causa alterações em diversos sistemas e órgãos.
---	------	--

Fonte: IRIS, 2019

2.3 Terapia celular

A terapia com células tronco é um campo altamente inovador de investigação científica, uma vez que essas possuem uma aplicação clínica muito promissora e podem ser utilizadas como um método de tratamento a uma variedade de doenças dentro da medicina veterinária (QUIMBY, 2018).

Primeiramente, o termo células-troncos se refere a qualquer célula não especializada que possui capacidade de autorrenovação a longo prazo por meio do processo de mitose, mas que pode ser induzida a se diferenciar em uma célula funcional especializada. Observa-se que essas células geralmente são divididas em dois grupos, o primeiro é composto pelas células-tronco embrionárias, as quais não são utilizadas devido a questões éticas. O segundo é constituído pelas célula-tronco adultas multipotentes, mais conhecidas como células-tronco mesenquimais (CTMs), as quais podem ser obtidas através de vários tecidos (QUIMBY, 2018), como exemplo o tecido adiposo (FATHI & FARAHZADI, 2016), medula óssea (LI *et al.*, 2016), a polpa dentária (LA NOCE *et al.*, 2014). O tecido adiposo destaca-se na medicina veterinária por ter uma quantidade abundante de células e pela sua facilidade de obtenção, que gera o mínimo de desconforto ao animal na sua retirada (SANTOS, 2018b).

As CTMs possuem a função de promover a homeostase e reparo tecidual durante a vida do animal (KFOURY & SCADDEN, 2015; TSIMBOURI, 2015). Essas células são encontradas em nichos celulares quiescentes, os quais serão ativados em momentos de lesão, injúrias ou para reposição células perdidas por meio de processos apoptóticos (SANTOS, 2018a).

Ademais, essa capacidade vai estar relacionada a três fatores específicos. No primeiro, essas células possuem a capacidade de migrar para os focos dos processos inflamatórios por meio da quimiotaxia. No segundo, dependendo do tecido danificado, as CTMs podem induzir o seu reparo por meio de mecanismos específicos. Por fim, as CTMs por meio de moléculas bioativas podem potencializar tanto localmente como sistematicamente, processos

fisiológicos como a angiogênese, imunomodulação e atividades anti-inflamatórias, anti-apoptóticas e anti-fibróticas (KASSEM; KRISTIANSEN; ABDALLAH, 2004; MATTHAY, 2017).

O potencial terapêutico das CTMs está diretamente ligado a esses fatores que influenciam as ações fisiológicas. No sistema imune as CTMs reduzem o estímulo que leva a proliferação dos linfócitos T, alterando o perfil celular das citocinas inflamatórias, diminuindo a diferenciação das células dendríticas e inibindo a proliferação dos Linfócitos. Por outro lado, em seu efeito parácrino, as CTMs vão modular o microambiente inflamatório por meio da alteração na concentração de citocinas pró-inflamatória e anti-inflamatórias (REINDERS; FIBBE; RABELINK, 2010; WANG *et al.*, 2014). Tal fator acarreta em uma diminuição de processos apoptóticos e inflamatórios, o que inibe os processos fibróticos e consequentemente estimula ações fisiológicas como a angiogênese, mitose e diferenciação celular (MAZHARI; HARE, 2007; PEIREL; SISTI; ROMAGNANI, 2016; REINDERS; FIBBE; RABELINK, 2010; SEMEDO *et al.*, 2009).

Além disso, para que a obtenção de resultados terapêutico seja satisfatória, a escolha da via de administração tem-se demonstrado como um fator extremamente importante, pela razão de influenciar no processo migratório e destino das células transplantadas. Dentre as diversas opções de vias, a endovenosa é a mais utilizada devido a suas características de posicionamento anatômico, rápido acesso, pouco invasiva e de fácil difusão pelo organismo, proporcionando a realização de diversas aplicações com baixos efeitos colaterais (SANTOS, 2017, 2018b).

Salienta-se que existem dois tipos de transplantes que podem ser utilizados de forma terapêutica, o autólogo onde as células são obtidas a partir de uma fonte tecidual do mesmo animal que irá sofrer o procedimento terapêutico. O outro é o alógeno, no qual essas células serão extraídas a partir de uma fonte tecidual de outro animal da mesma espécie (SANTOS, 2018b).

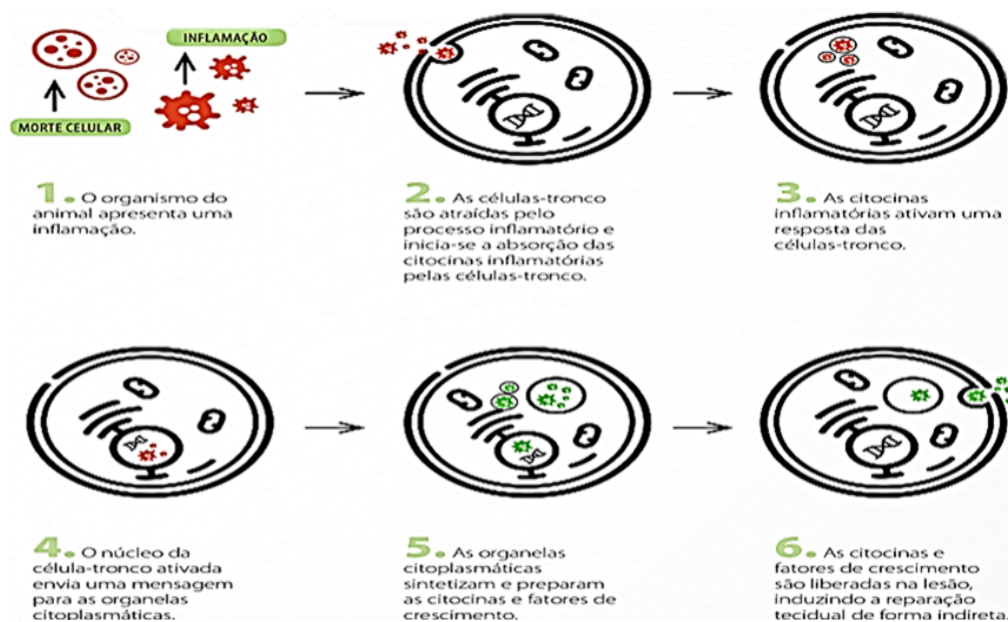
Portanto, observa-se que nos últimos anos houve um aumento crescente de interesse sobre o potencial terapêutico das células-tronco mesenquimais devido a suas características regenerativas, o potencial de auto renovação e a habilidade de se diferenciar em múltiplas linhagens celulares em resposta a determinados estímulos específicos (VIDANE & AMBRÓSIO,

2015). Além disso, as CTMs são capazes de se diferenciar em adipócitos, condrócitos e os osteoblastos (FALCÃO *et al.*, 2019; MURPHY; MONCIVAIS; CAPLAN, 2013).

Diversos estudos em diferentes enfermidades foram realizados e os resultados obtidos através dessas pesquisas têm-se demonstrado bastante promissores. Tais fatores comprovam a eficácia das CTMs em animais acometidos por distúrbios do sistema nervoso (MONTEIRO, 2017), úlceras de córnea (FALCÃO *et al.*, 2019), aplasia medular (GATTI *et al.*, 2014; GONZAGA, 2017), lesão medular (KIM *et al.*, 2015, 2016; PENHA *et al.*, 2014) lesões tendíneas (GEBUREK *et al.*, 2017; LEE *et al.*, 2015), asma (TRZIL *et al.*, 2016), lesões cutâneas (BEHEREGARAY *et al.*, 2017), osteoartroses (CUERVO *et al.*, 2014; HARMAN *et al.*, 2016; KRISTON-PÁL *et al.*, 2017) e complexo gengivite estomatite felina (ARZI *et al.*, 2016, 2017).

Nessa mesma perspectiva, observa-se o desenvolvimento de pesquisas que buscaram o tratamento para injúrias renais com CTMs, os quais demonstraram que essas células exercem um efeito parácrino, como demonstrado na figura 1. Tal fator proporciona uma renoproteção através da secreção de citocinas e fatores de crescimento que são capazes de diminuir o processo inflamatório e propiciar uma regeneração vascular. Esse mecanismo de sinalização também possibilita a ação de mecanismos anti-apoptóticos, os quais reduzem a perda celular e a fibrose, estabilizando o quadro de função renal (CAPCHA, 2015; CAVAGLIERI *et al.*, 209; CÓNDOR *et al.*, 2016; LEE *et al.*, 2017; QUIMBY, 2018; RODRIGUES *et al.*, 2017).

Figura 1: MECANISMO DE AÇÃO PARÁCRINA DAS CÉLULAS TRONCO MESENQUIMAIS



Fonte: Laboratório Biocell Terapia Celular

3 METODOLOGIA

3.1 Aspectos éticos e legais da pesquisa

A realização desse trabalho foi aprovada pela comissão de ética no uso de animais do UniCEUB (CEUA/UniCEUB), sob o protocolo N^o. 023/2018.

3.2 Isolamento, cultura e congelamento de CTMs

As CTMs foram isoladas e cultivadas a partir de tecido adiposo de um gato saudável. Para a coleta desse tecido, o doador foi anestesiado para realização de uma incisão na região lombar para que seja feita a coleta de aproximadamente 20 g de tecido adiposo na base da cauda. Esse tecido foi lavado em uma solução salina de fosfato, a qual retira os resíduos celulares e sanguíneos. Em seguida, ele é cortado em pequenos pedaços e exposto à hialuronidase que realiza digestão enzimática.

Posteriormente, as CTMs passaram por um processo de filtração, o qual iniciou a seleção das CTMs. Após isso, as células foram colocadas em frascos de cultura com meio de Eagle modificado por Dulbecco (DMEM) e são incubadas a 37,5^o C e 5% de dióxido de carbono (CO₂). Vinte e quatro horas depois, o meio foi descartado, junto com as células não aderentes e um meio de cultura fresco será adicionado aos frascos. Daí em diante, o meio é trocado uma vez a cada 3 dias, até que as células atinjam 80% de confluência.

Após as CTMs atingirem essa taxa, foi realizado um processo conhecido como tripsinização para que essas células sejam retiradas dos frascos. Logo após, uma contagem na câmara de Neubauer e em seguida as CTMs foram acondicionadas em uma palheta em conjunto (1 milhão de células/palheta) com dimetilsulfóxido (DMSO) e soro fetal bovino (SFB) em nitrogênio líquido. Por fim, cinco palhetas foram descongeladas e utilizadas para seja realizada a caracterização das CTMs.

3.3 Caracterização das CTMs

As CTMs possuem propriedades específicas como a de aderência ao plástico, expressão de antígenos específicos de superfície e pelo seu potencial multipotente de diferenciação, as quais foram avaliadas. Os testes de caracterização das CTMs foram realizados conforme a the International Society for Cellular Therapy, a qual determinou que a população das CTMs devem expressar em cerca de 95% os receptores de superfície CD105, CD73 e CD90, e apresentar alguns fatores de transcrição intranucleares como o OCT3.4 e SOX-2. Além disso,

essa população não deve expressar $\leq 2\%$ dos receptores CD45, CD34, CD14 ou CD11b, CD79 α ou CD19 e MHC de classe II, os quais serão todos avaliados por citometria de fluxo.

As CTMs também devem preservar a sua capacidade de diferenciação in vitro em osteoblastos, condrócitos e adipócitos. A viabilidade celular também foi avaliada através do citômetro de fluxo com Dead Cell Apoptosis Kit com Anexina V Alexa Fluor™ 488 e Iodeto Propídio (Pi). Ademais, O meio de cultura onde as CTMS são inseridas também é testado com a finalidade de identificar algum tipo de patógeno ou contaminante, por meio do teste de reação cadeia de polimerase (PCR).

Ambos os parâmetros analisados por meio da citometria de fluxo, utilizou os equipamentos Amnis® Imaging Flow Cytometer. Já, os que foram testados através da técnica de PCR foi realizado através de dois equipamentos o Veriti Thermal Cycler e o ThermoFisher Scientific®.

3.4 Preparação das CTMs

O laboratório produziu e conservou as CTMs em palhetas congeladas. Essas células foram descongeladas e lavadas para uso, de acordo com o protocolo estabelecido pelo laboratório Biocell, o qual usa um meio específico de lavagem e transporte.

3.5 Animais e Método de aplicação de CTMs

A pesquisa foi realizada com gatos diagnosticados com doença renal crônica, os quais foram encaminhados para o laboratório Biocell para realização do tratamento com CTMs, com o objetivo promover uma renoproteção e melhorar a qualidade de vida. Os dados foram obtidos através de uma análise documental a partir do banco de dados do laboratório, contato com os tutores e acompanhamento das aplicações. Após a avaliação clínica e realização dos exames, os animais foram submetidos ao tratamento por meio de aplicação endovenosa das CTMS diluídas em 30 mL de ringer com lactato por cerca de 40 minutos.

A quantidade de células aplicadas em cada animal foi selecionada de acordo com a gravidade do seu estado clínico e foram calculadas de acordo com o seu peso. O protocolo que geralmente é utilizado, opta pela realização de três aplicações, as quais possuirão um intervalo de 21 dias entre uma aplicação e outra, com 1×10^6 de células por Kg. Foram selecionados dois animais diagnosticados com DRC, os quais completaram esse protocolo e

apresentaram a presença de sinais clínicos como o vômito, perda de peso e anorexia, além da ausência de comorbidades.

Para a confirmação da presença desse distúrbio foi realizado os exames de ultrassom e o bioquímico sérico. Antes do procedimento se iniciar, foi realizada uma avaliação dos parâmetros vitais de frequência cardíaca e respiratório, bem como aferida a temperatura dos animais. Estes foram avaliados novamente, aos quinze minutos iniciais e ao final desse processo, e nenhuma alteração foi observada durante ou após as aplicações de CTMs. Além disso, todos os proprietários assinaram por escrito um termo de consentimento antes de iniciar o procedimento e foram informados sobre a segurança, complicações que poderiam ocorrer.

3.6 Efeitos adversos e colaterais

Durante o estudo clínico, a análise dos efeitos adversos e colaterais foi realizada, incluindo a avaliação da ocorrência de qualquer intercorrência durante e até 14 dias após a terapia com as CTMs halogênicas.

4 RESULTADOS E DISCUSSÃO

O primeiro paciente, apresentava uma concentração sérica de creatinina classificada no estágio 4 (5,76 mg/dL) e era submetido a procedimentos de fluídoterapia subcutânea por pelo menos três vezes por semana, além de se alimentar via sonda esofágica a mais de 30 dias. Foi realizado exames de ultrassom e urinálise, confirmando esse estágio da DRC. Esse animal, realizou três aplicações com 6×10^6 de CTMs cada. Trinta dias após o fim do tratamento, o animal apresentou uma concentração sérica de creatinina categorizada no estágio 2 (2,73 mg/dL), além de já estar se alimentando sem a sonda e ter a fluídoterapia suspensa. Cinco meses após o término do tratamento o animal mantinha uma concentração sérica de creatinina rotulada no estágio 2 (2,49 mg/dL) e estava se alimentando muito bem (Tabela 2).

O segundo paciente, apresentou uma concentração sérica de creatinina classificada no estágio 2 (1,8 mg/dL). Foram realizados os exames, os quais confirmaram a presença de alterações no parênquima renal e a classificação do estágio desse distúrbio. Esse animal realizou três aplicações que consistiam em 4×10^6 de CTMs cada. Seis dias após o término do tratamento o animal estava apresentando uma concentração sérica de creatinina que é específica dos animais que apresentam uma DRC no estágio 2 (2,1 mg/dL). Um mês após o fim

dessa terapia o animal estabilizou em essa concentração de creatinina no estágio 1 (1,6 mg/dL) e o animal estava se alimentando bem (tabela 3).

Esses resultados vão de encontro ao encontrado em um estudo recente, o qual concluiu que a terapia com CTM é muito promissora e pode retardar a progressão da DRC (SILVA *et al.*, 2020).

Tabela 2: Exames antes e após o termino da terapia com as CTMs dos animais 1 e 2

Animal 1				
	Antes do tratamento	30 dias após as aplicações	4 meses após as aplicações	Valor referência
Creatinina	5,76 mg/dL	2,73 mg/dL	2,49 mg/dL	<1,6 mg/dl
Animal 2				
	Antes do tratamento	06 dias após as aplicações	1 mês após as aplicações	Valor referência
Creatinina	1,8 mg/dL	2,1 mg/dL	1,6 mg/dL	<1,6 mg/dl

5 CONSIDERAÇÕES FINAIS

Esse estudo demonstrou que as células tronco mesenquimais halógenas derivadas do tecido adiposo promoveram a diminuição na taxa de creatinina sérica e melhoraram a qualidade de vida desses animais, fazendo com que eles voltassem a se alimentar bem. As CTMs podem se tornar uma opção terapêutica para a DRC. No entanto o desenvolvimento de estudos randomizados, controlados e multicêntricos são necessários para desenvolver protocolos de terapia celular mais robustos.

6 REFERÊNCIA

- ANJOS, Tathiana Mourão dos *et al.* **Variáveis preditoras da doença renal crônica e suas comorbidades em gatos (*Felis catus*)**. 2018. Tese para doutorado - Universidade Federal de Minas Gerais, 2018. Disponível em: <<https://repositorio.ufmg.br/handle/1843/SMOC-B5DNPS>>. Acesso em: 21 ago. 2020.
- ARZI, Boaz *et al.* **Therapeutic Efficacy of Fresh, Autologous Mesenchymal Stem Cells for Severe Refractory Gingivostomatitis in Cats**. *STEM CELLS Translational Medicine*, v. 5, n. 1, p. 75–86, 2016. Disponível em: <<https://doi.org/10.5966/sctm.2015-0127>>. Acesso em: 30 set. 2020.
- ARZI, Boaz *et al.* **Therapeutic Efficacy of Fresh, Allogeneic Mesenchymal Stem Cells for Severe Refractory Feline Chronic Gingivostomatitis**. *STEM CELLS Translational Medicine*, v. 6, n. 8, p. 1710–1722, 2017. Disponível em: <<https://doi.org/10.1002/sctm.17-0035>>. Acesso em: 30 set 2020.
- BARAL, Randolph M. *et al.* **Bias in feline plasma biochemistry results between three in-house analysers and a commercial laboratory analyser: results should not be directly compared**. *Journal of Feline Medicine and Surgery*, v. 17, n. 8, p. 653–666, 2015. Disponível em: <<https://doi.org/10.1177/1098612X14549216>>. Acesso em: 16 out 2020.
- BARTGES, Joseph W. **Chronic Kidney Disease in Dogs and Cats**. *Veterinary Clinics of North America: Small Animal Practice*, v. 42, n. 4, p. 669–692, 2012. Disponível em: <<https://doi.org/10.1016/j.cvsm.2012.04.008>>. Acesso em: 7 set 2020.
- BEHEREGARAY, W. K. *et al.* **Células-tronco mesenquimais aplicadas nas fases inflamatória e proliferativa da cicatrização de feridas cutâneas**. *Arquivo Brasileiro de Medicina Veterinária e Zootecnia*, v. 69, n. 6, p. 1591–1600, 2017. Disponível em: <<https://doi.org/10.1590/1678-4162-9461>>. Acesso em: 29 set 2020.
- BROWN, C. A. *et al.* **Chronic Kidney Disease in Aged Cats**. *Veterinary Pathology*, v. 53, n. 2, p. 309–326, 2016. Disponível em: <<https://doi.org/10.1177/0300985815622975>>. Acesso em: 7 set 2020.
- CAPCHA, José Manuel Córdor. **Avaliação de células-tronco mesenquimais do cordão umbilical humano em lesão de órgãos e disfunção endotelial na sepse**. São Paulo, 2015. Disponível em: <<https://doi.org/10.11606/D.5.2015.tde-14092015-102858>>. Acesso em: 29 set 2020.
- CAVAGLIERI, R. C. *et al.* **Mesenchymal Stem Cells Delivered at the Subcapsule of the Kidney Ameliorate Renal Disease in the Rat Remnant Kidney Model**. *Transplantation Proceedings*, v. 41, n. 3, p. 947–951, 2009. Disponível em: <<https://doi.org/10.1016/j.transproceed.2009.01.072>>. Acesso em: 29 set 2020.
- CÓNDOR, José M. *et al.* **Treatment With Human Wharton’s Jelly-Derived Mesenchymal Stem Cells Attenuates Sepsis-Induced Kidney Injury, Liver Injury, and Endothelial Dysfunction**. *STEM CELLS Translational Medicine*, v. 5, n. 8, p. 1048–1057, 2016. Disponível em: <<https://doi.org/10.5966/sctm.2015-0138>>. Acesso em: 29 set 2020.
- CUERVO, Belen *et al.* **Hip Osteoarthritis in Dogs: A Randomized Study Using Mesenchymal**

Stem Cells from Adipose Tissue and Plasma Rich in Growth Factors. International Journal of Molecular Sciences, v. 15, n. 8, p. 13437–13460, 2014. Disponível em: <<https://doi.org/10.3390/ijms150813437>>. Acesso em: 6 set 2020.

DUHART, Daniele Geovani Medeiros; COSTA, Fernanda Vieira Amorim da. **O manejo clínico da doença renal crônica no paciente felinos, de acordo com o estadiamento da International Renal Interest Society (IRIS).** 2017. Monografia - Universidade Federal do Rio Grande do Sul, 2017. Disponível em: <<http://hdl.handle.net/10183/170531>>. Acesso em: 6 set 2020.

FALCÃO, Mário Sérgio Almeida *et al.* **Effect of allogeneic mesenchymal stem cells (MSCs) on corneal wound healing in dogs.** Journal of Traditional and Complementary Medicine, p. 0–5, 2019. Disponível em: <<https://doi.org/10.1016/j.jtcme.2019.04.006>>. Acesso em: 25 ago 2020.

FATHI, Ezzatollah; FARAHAZADI, Raheleh. **Isolation, Culturing, Characterization and Aging of Adipose Tissue-derived Mesenchymal Stem Cells: A Brief Overview.** Brazilian Archives of Biology and Technology, v. 59, p. 16150383, 2016. Disponível em: <<https://doi.org/10.1590/1678-4324-2016150383>>. Acesso em: 1 out 2020.

FINCH, N. C.; SYME, H. M.; ELLIOTT, J. **Risk Factors for Development of Chronic Kidney Disease in Cats.** Journal of Veterinary Internal Medicine, v. 30, n. 2, p. 602–610, 2016. Disponível em: <<https://doi.org/10.1111/jvim.13917>>. Acesso em: 21 ago 2020.

FINCH, Natalie. **Measurement of glomerular filtration rate in cats: Methods and advantages over routine markers of renal function.** SAGE Publications Ltd, 2014. Disponível em: <<https://doi.org/10.1177/1098612X14545274>>. Acesso em: 16 out 2020.

GATTI, André *et al.* **Terapia celular no tratamento de anemia não regenerativa por hipoplasia de série eritroide.** MEDVEP - Revista Científica de Medicina Veterinária - Pequenos Animais, n. 41, p. 296–303, 2014. Disponível em: <<http://www.celltrovet.com.br/imprensa/mat-27.pdf>>. Acesso em: 1 out 2020.

GEBUREK, Florian *et al.* **Effect of single intralesional treatment of surgically induced equine superficial digital flexor tendon core lesions with adipose-derived mesenchymal stromal cells: a controlled experimental trial.** Stem Cell Research and Therapy, v. 8, n. 1, p. 1–21, 2017. Disponível em: <<https://doi.org/10.1186/s13287-017-0564-8>>. Acesso em: 1 out 2020.

GONZAGA, Vivian Fonseca. **Células tronco imaturas de polpa dentária humana: uma nova estratégia terapêutica para o tratamento da aplasia de medula óssea em modelo animal.** 2017. Dissertação - Universidade de São Paulo, São Paulo, 2017. Disponível em: <<https://doi.org/10.11606/D.87.2017.tde-15032017-145530>>. Acesso em: 1 out 2020.

GRAUER, Gregory F. **Laboratory Evaluation in Dogs & Cats with Chronic Kidney Disease. Clinician's Brief,** n. May, p. 65–69, 2015. Disponível em: <<https://www.cliniciansbrief.com/article/laboratory-evaluation-dogs-cats-chronic-kidney-disease>>. Acesso em: 7 set 2020.

HARMAN, Robert *et al.* **A prospective, randomized, masked, and placebo-controlled efficacy study of intraarticular allogeneic adipose stem cells for the treatment of osteoarthritis in dogs.** Frontiers in Veterinary Science, v. 3, n. SEP, p. 1–10, 2016. Disponível em: <<https://doi.org/10.3389/fvets.2016.00081>>. Acesso em: 7 set 2020.

IRIS, International renal interest society. **IRIS Staging of CKD (modified 2019)**. International Renal Interest Society, n. modified, p. 1–8, 2019. Disponível em: <<http://www.iris-kidney.com/guidelines/staging.html>>. Acesso em: 19 ago 2020.

JEPSON, R. E. *et al.* Evaluation of predictors of the development of azotemia in cats. **Journal of Veterinary Internal Medicine**, v. 23, n. 4, p. 806–813, 2009. Disponível em: <<https://doi.org/10.1111/j.1939-1676.2009.0339.x>>. Acesso em: 1 out 2020.

KASSEM, Moustapha; KRISTIANSEN, Malthe; ABDALLAH, Basem M. **Mesenchymal stem cells: Cell biology and potential use in therapy**. 2004. Disponível em: <<https://doi.org/10.1111/j.1742-7843.2004.pto950502.x>>. Acesso em: 1 out 2020

KFOURY, Youmna; SCADDEN, David T. **Mesenchymal cell contributions to the stem cell niche**. *Cell Stem Cell*, v. 16, n. 3, p. 239–253, 2015. Disponível em: <<https://doi.org/10.1016/j.stem.2015.02.019>>. Acesso em: 29 set 2020.

KIM, Yongsun *et al.* **Antioxidant and anti-inflammatory effects of intravenously injected adipose derived mesenchymal stem cells in dogs with acute spinal cord injury**. *Stem Cell Research and Therapy*, v. 6, n. 1, 2015. Disponível em: <<https://doi.org/10.1186/s13287-015-0236-5>>. Acesso em: 1 out 2020.

KIM, Yongsun *et al.* **Transplantation of adipose derived mesenchymal stem cells for acute thoracolumbar disc disease with no deep pain perception in dogs**. *Journal of Veterinary Science*, v. 17, n. 1, p. 123, 2016. Disponível em: <<https://doi.org/10.4142/jvs.2016.17.1.123>>. Acesso em: 1 out 2020.

KRISTON-PÁL, Éva *et al.* **Characterization and therapeutic application of canine adipose mesenchymal stem cells to treat elbow osteoarthritis**. *Canadian Journal of Veterinary Research*, v. 81, n. 1, p. 73–78, 2017. Disponível em: <<http://www.ncbi.nlm.nih.gov/pubmed/28197017>>. Acesso em: 7 set 2020

LA NOCE, Marcella *et al.* Dental pulp stem cells: State of the art and suggestions for a true translation of research into therapy. **Journal of Dentistry**, [S. l.], v. 42, n. 7, p. 761–768, 2014. Disponível em: <<https://doi.org/10.1016/j.ident.2014.02.018>>. Acesso em: 7 set 2020.

LARSEN, Jennifer A.; FARCAS, Amy. **Nutrition of aging dogs**. *Veterinary Clinics of North America - Small Animal Practice*, v. 44, n. 4, p. 741–759, 2014. Disponível em: <<https://doi.org/10.1016/j.cvsm.2014.03.003>>. Acesso em: 7 set 2020.

LEE, Sang Yoon *et al.* **Treatment of Lateral Epicondylitis by Using Allogeneic Adipose-Derived Mesenchymal Stem Cells: A Pilot Study**. *Stem Cells*, v. 33, n. 10, p. 2995–3005, 2015. Disponível em: <<https://doi.org/10.1002/stem.2110>>. Acesso em: 10 out 2020.

LEE, Seung Jun *et al.* **Mesenchymal stem cells contribute to improvement of renal function in a canine kidney injury model**. *In Vivo*, v. 31, n. 6, p. 1115–1124, 2017. Disponível em: <<https://doi.org/10.21873/invivo.11177>>. Acesso em: 29 set 2020.

LI, Hongzhe *et al.* **Isolation and Characterization of Primary Bone Marrow Mesenchymal Stromal Cells**. *Annals of the New York Academy of Sciences*, v. 1370, n. 1, p. 109–118, 2016. Disponível em: <<https://doi.org/10.1111/nyas.13102>>. Acesso em: 1 out 2020.

LIMA, A. C. F.; MARTINS, Christine Souza. **Estudo Retrospectivo Da Ocorrência De Casos De**

Doença Renal Crônica Em Felinos Domésticos Idosos Atendidos No Hvet – Unb No Período De Janeiro a Agosto De 2016. 2016. Disponível em: <<https://bdm.unb.br/handle/10483/16292>>. Acesso em: 6 set 2020.

LYONS, Leslie A. *et al.* **Feline polycystic kidney disease mutation identified in PKD1.** Journal of the American Society of Nephrology, v. 15, n. 10, p. 2548–2555, 2004. Disponível em: <<https://doi.org/10.1097/01.ASN.0000141776.38527.BB>>. Acesso em: 19 out 2020.

MATTHAY, Michael A. **Extracellular vesicle transfer from mesenchymal stromal cells modulates macrophage function in acute lung injury basic science and clinical implications.** American Thoracic Society, 2017. Disponível em: <<https://doi.org/10.1164/rccm.201706-1122ED>>. Acesso em: 10 out 2020.

MAZHARI, Ramesh; HARE, Joshua M. **Mechanisms of action of mesenchymal stem cells in cardiac repair: Potential influences on the cardiac stem cell niche.** Nature Clinical Practice Cardiovascular Medicine, v. 4, n. SUPPL. 1, p. 21–26, 2007. Disponível em: <<https://doi.org/10.1038/ncpcardio0770>>. Acesso em: 24 out 2020.

MCGROTTY, Y. **Diagnosis and management of chronic kidney disease in dogs and cats.** In Practice, v. 30, n. 9, p. 502–507, 2008. Disponível em: <<https://doi.org/10.1136/inpract.30.9.502>>. Acesso em: 8 set 2020.

MONTEIRO, Bianca Andriolo. **Efeitos da Terapia com Células Tronco Mesenquimais em Afecções do Sistema Nervoso de Cães.** Journal of Personality and Social Psychology, v. 1, n. 1, p. 1188–1197, 2017. Disponível em: <<https://doi.org/10.1111/j.1469-7610.2010.02280.x>>. Acesso em: 29 set 2020.

MURPHY, Matthew B.; MONCIVAIS, Kathryn; CAPLAN, Arnold I. **Mesenchymal stem cells: Environmentally responsive therapeutics for regenerative medicine.** 2013. Experimental and Molecular Medicine, 2013. Disponível em: <<https://doi.org/10.1038/emm.2013.94>>. Acesso em: 8 out 2020.

NOGUEIRA, Antônio; PIRES, Maria João; OLIVEIRA, Paula Alexandra. **Pathophysiological Mechanisms of Renal Fibrosis: A Review of Animal Models and Therapeutic Strategies.** In Vivo, v. 31, n. 1, p. 1–22, 2017. Disponível em: <<https://doi.org/10.21873/invivo.11019>>. Acesso em: 21 ago 2020.

O'NEILL, Dan G. *et al.* **Longevity and mortality of cats attending primary care veterinary practices in England.** Journal of Feline Medicine and Surgery, v. 17, n. 2, p. 125–133, 2015. Disponível em: <<https://doi.org/10.1177/1098612X14536176>>. Acesso em: 16 out. 2020.

PEIRED, Anna Julie; SISTI, Alessandro; ROMAGNANI, Paola. **Mesenchymal Stem Cell-Based Therapy for Kidney Disease: A Review of Clinical Evidence.** 2019 Disponível em: <<https://doi.org/10.1155/2016/4798639>>. Acesso em: 29 set 2020.

PENHA, Euler Moraes *et al.* **Use of autologous mesenchymal stem cells derived from bone marrow for the treatment of naturally injured spinal cord in dogs.** Stem Cells International, , v. 2014, 2014. Disponível em: <<https://doi.org/10.1155/2014/437521>>. Acesso em: 1 out 2020.

PINTO, Ana Laura Stocker; COSTA, Fernanda Vieira Amorim da. **Ultrassonografia como método auxiliar de diagnóstico precoce na doença renal crônica felina.** 2018. Monografia -

Universidade Federal do Rio Grande do Sul, 2018. Disponível em: <<https://www.lume.ufrgs.br/handle/10183/182452>>. Acesso em: 7 set 2020.

PRESSLER, B. M. **Clinical Approach to Advanced Renal Function Testing in Dogs and Cats**. Clinics in Laboratory Medicine, v. 35, n. 3, p. 487–502, 1 set. 2015. Disponível em: <<http://dx.doi.org/10.1016/j.cll.2015.05.001>>. Acesso em: 7 set 2020.

QUEIROZ, Layla Livia de; FIORAVANTI, Maria Clorinda Soares. **Tratamento da doença renal crônica em pequenos animais: um guia para o médico veterinário.**, p. 1–33, 2014. Disponível em: <<https://repositorio.bc.ufg.br/handle/ri/13582>>. Acesso em: 7 set 2020.

QUIMBY, Jessica M. **Stem Cell Therapy**. Veterinary Clinics of North America - Small Animal Practice, v. 49, n. 2, p. 223–231, 2018. Disponível em: <<https://doi.org/10.1016/j.cvsm.2018.10.001>>. Acesso em: 8 set 2020.

REECE, William O. *et al.* **Dukes, fisiologia dos animais domésticos**. 13ª ed. 2017

REINDERS, Marlies E. J.; FIBBE, Willem E.; RABELINK, Ton J. **Multipotent mesenchymal stromal cell therapy in renal disease and kidney transplantation**. 2010. Disponível em: <<https://doi.org/10.1093/ndt/gfp552>>. Acesso em: 29 set 2020.

RELFORD, Roberta; ROBERTSON, Jane; CLEMENTS, Celeste. **Symmetric Dimethylarginine: Improving the Diagnosis and Staging of Chronic Kidney Disease in Small Animals**. Veterinary Clinics of North America - Small Animal Practice, v. 46, n. 6, p. 941–960, 2016. Disponível em: <<https://doi.org/10.1016/j.cvsm.2016.06.010>>. Acesso em: 19 ago 2020.

REYNOLDS, Brice S.; LEFEBVRE, Hervé P. **Feline CKD Pathophysiology and risk factors — what do we know?**. Journal of Feline Medicine and Surgery, v. 15, p. 3–14, 2013. Disponível em: <<https://doi.org/10.1177/1098612X13495234>>. Acesso em: 7 set 2020.

RODRIGUES, Camila Eleuterio *et al.* **Human umbilical cord-derived mesenchymal stromal cells protect against premature renal senescence resulting from oxidative stress in rats with acute kidney injury**. Stem Cell Research and Therapy, v. 8, n. 1, 2017. Disponível em: <<https://doi.org/10.1186/s13287-017-0475-8>>. Acesso em: 19 ago 2020.

SANTOS, Enrico. **Biológia das células-tronco mesenquimais de felinos obtidas a partir de nichos presentes no tecido adiposo objetivando sua aplicação terapêutica na medicina veterinária**. Revista Eletrônica Científica da UERGS, v. 4, n. 3, p. 368–379, 2018a. Disponível em: <<https://doi.org/10.21674/2448-0479.43.368-379>>. Acesso em: 19 ago 2020.

SANTOS, Enrico Jardim Clemente. **Avaliação de Diferentes Vias de Administração de Células Progenitoras Adultas Multipotentes Visando sua Utilização Terapêutica no Tratamento da Diabete**. Revista Científica Multidisciplinar Núcleo do Conhecimento, v. 1, n. 05. Ano 02, p. 1066–1075, 2017. Disponível em: <<https://www.nucleodoconhecimento.com.br/saude/terapeutica-tratamento-da-diabete>>. Acesso em: 1 out. 2020.

SANTOS, Enrico Jardim Clemente. **Premissas da terapia celular no contexto da medicina veterinária**. p. 1–9, 2018b. Disponível em: <https://www.researchgate.net/publication/322797240_Premissas_da_terapia_celular_no_contexto_da_medicina_veterinaria>. Acesso em: 21 ago 2020.

SCARDOELI, Bruna; GOMES, Simone Gonçalves Rodrigues. **Doença Renal Crônica em cães e gatos - Revisão bibliográfica e estudo retrospectivo**. 2017. Trabalho de Conclusão de Curso de Graduação - Universidade de Santo Amaro - SP, 2017. Disponível em: <<http://200.229.206.179/handle/123456789/301>>. Acesso em: 19 ago 2020.

SEMEDO, Patricia *et al.* **Mesenchymal stem cells attenuate renal fibrosis through immune modulation and remodeling properties in a rat remnant kidney model**. *Stem Cells*, v. 27, n. 12, p. 3063–3073, 2009. Disponível em: <<https://doi.org/10.1002/stem.214>>. Acesso em: 20 ago 2020

SILVA, Sávio Christian *et al.* **Mesenchymal stem cell therapy in acute kidney injury (AKI): Review and perspectives**. *Revista da Associação Médica Brasileira*, v. 66, n. Suppl 1, p. 45–54, 2020. Disponível em: <<https://doi.org/10.1590/1806-9282.66.S1.45>>. Acesso em: 19 ago 2020

SPARKES, Andrew H. *et al.* **ISFM Consensus Guidelines on the Diagnosis and Management of Feline Chronic Kidney Disease**. *Journal of Feline Medicine and Surgery*, v. 18, n. 3, p. 219–239, 2016. Disponível em: <<https://doi.org/10.1177/1098612X16631234>>. Acesso em: 19 ago 2020.

STRUCK, A. K. *et al.* **Complex segregation analysis of familial amyloidosis in Oriental shorthair cats**. *The Veterinary Journal*, v. 265, p. 105552, 2020. Disponível em: <<https://doi.org/10.1016/j.tvjl.2020.105552>>. Acesso em: 19 ago 2020.

TRZIL, Julie E. *et al.* **Intravenous adipose-derived mesenchymal stem cell therapy for the treatment of feline asthma: a pilot study**. *Journal of Feline Medicine and Surgery*, v. 18, n. 12, p. 981–990, 2016. Disponível em: <<https://doi.org/10.1177/1098612X15604351>>. Acesso em: 20 set 2020

TSIMBOURI, Penelope. **Adult Stem Cell Responses to Nanostimuli**. *Journal of Functional Biomaterials*, v. 6, n. 3, p. 598–622, 2015. Disponível em: <<https://doi.org/10.3390/jfb6030598>>. Acesso em: 30 set 2020.

VIDANE, Atanásio Serafim; AMBRÓSIO, Carlos Eduardo. **Modelo clínico de uso de células-tronco mesenquimais da membrana amniótica para o tratamento da insuficiência renal crônica em gatos**. 2015. Tese de doutorado - Biblioteca Digital de Teses e Dissertações da Universidade de São Paulo, São Paulo, 2015. Disponível em: <<https://doi.org/10.11606/T.10.2016.tde-28012016-100734>>. Acesso em: 8 set 2020.

WANG, Ying *et al.* **Plasticity of mesenchymal stem cells in immunomodulation: Pathological and therapeutic implications**. *Nature Immunology*, v. 15, n. 11, p. 1009–1016, 2014. Disponível em: <<https://doi.org/10.1038/ni.3002>>. Acesso em: 8 set 2020.